Nebennierenblutung bei einem Neugeborenen.

Mit einer Abbildung.

Inaugural-Dissertation

zur

Erlangung der Doktorwürde

in der

gesamten Medizin

verfasst und einer

Hohen medizinischen Fakultät

der

Kgl. Bayer. Ludwig-Maximilians-Universität zu München

vorgelegt von

Wladislaus Gackowski,
approb. Arzt aus Lubiewo (Westpreussen).

München, 1905.
Kgl. Hof- und Universitäts-Buchdruckerei von Dr. C. Wolf & Sohn.

Nebennierenblutung bei einem Neugeborenen.

Mit einer Abbildung.

Inaugural-Dissertation

zur

Erlangung der Doktorwürde

in der

gesamten Medizin

verfasst und einer

Hohen medizinischen Fakultät

der

Kgl. Bayer. Ludwig-Maximilians-Universität zu München



vorgelegt von

Wladislaus Gackowski,
approb. Arzt aus Lubiewo (Westpreussen).

München, 1905.
Kgl. Hof- und Universitäts-Buchdruckerei von Dr. C. Wolf & Sohn.

Gedruckt mit Genehmigung der medizin. Fakultät
der Universität München.

Referent: Herr Obermedizinalrat Prof. Dr. von Bollinger.

Meis et amicis.

Digitized by the Internet Archive
in 2026

https://archive.org/details/IA41552301_0096

Die Nebennieren bestehen aus einem zelligen Parenchym und einer bindegewebigen Kapsel, von der aus Septen mit zahlreichen Blutgefässen und Nerven in das Innere des Organs ziehen. Das Parenchym selbst lässt eine äussere Schicht, die Rindensubstanz, und eine innere, die Marksubstanz, unterscheiden. Die Arterien der Nebenniere teilen sich schon in der bindegewebigen Kapsel in viele kleine Äste, welche in das Parenchym eindringen und sich dort in ein stark verzweigtes Capillarnetz auflösen. Aus diesen sammeln sich dann die Venen, die besonders in der Marksubstanz sehr zahlreiche, dünnwandige Venengeflechte bilden.

Die mannigfachen Schädlichkeiten, welche der Geburtsvorgang mit sich bringt, werden in diesen so gefässreichen weichen Organen leicht eine Läsion der Blutgefässe herbeiführen, und es sind daher Blutungen in den Nebennieren wohl nicht so selten, als man nach den vereinzelten in der Litteratur beschriebenen Fällen annehmen sollte. Viele, besonders kleinere Blutungen, werden wieder resorbiert, führen daher nicht zu einer Zerstörung der Nebennieren und zum Tode und kommen meistens überhaupt nicht zur Beobachtung. Andererseits sind die klinischen Symptome, die Nebennierenblutungen bei Lebzeiten machen, durchaus nicht so ausgesprochen, dass sie für einen Hinweis auf eine Blutung in diesen Organen gelten könnten; es wird daher aus diesem Grunde mancher Fall übersehen werden.

Am 5. Oktober 1904 kam im hiesigen Pathologischen Institut die Leiche eines 14tägigen Neugeborenen zur Ob-

duktion, bei der sich neben starkem Ikterus grosse Blutergüsse in beiden Nebennieren als Befund ergaben.

Das Kind stammte von einer 24jährigen Zweitgebärenden. Der Beckeneingang war von normaler Grösse, da bei der ersten Geburt der Kopf gut ins Becken eingetreten war, jedoch zeigte der Beckenausgang eine starke Verengerung. Aus diesem Grunde war die erste Geburt ins Stocken gekommen, und da sich später Gefahren für die Mutter eingestellt hatten, wurde die Perforation des kindlichen Schädels vorgenommen und der Kopf mit Hilfe des Kranioklasten extrahiert. Um bei der zweiten Schwangerschaft ein lebendes Kind zu erhalten, wurde wegen dieser Beckenanomalie zu Beginn der 35. Woche die künstliche Frühgeburt eingeleitet. Wegen drohender Gefahr für das Kind wurde später die Wendung auf den Fuss gemacht und alsbald die Extraktion angeschlossen. Die Geburt des Kopfes wurde durch die Verengerung des Beckenausgangs sehr erschwert; es wurde die Zange am nachfolgenden Kopfe angelegt, und es musste neben einem kräftigen Druck auf den Kopf ein starker Zug an den unteren Extremitäten und am Becken ausgeübt werden, ehe der Kopf entwickelt werden konnte. Das mittelkräftige Kind kam asphyktisch zur Welt und es wurden daher an ihm Wiederbelebungsversuche angestellt und auch drei Schultze'sche Schwingungen ausgeführt. Nach 10 Minuten schrie das Kind kräftig und atmete gut. Am dritten Tage nach der Geburt trat ein leichter Ikterus auf; auch war das Kind nicht zu bewegen, die Brustwarze anzugreifen, so dass eine Facialislähmung im Anschluss an den Zangendruck vermutet wurde. Der Nabelschnurabfall erfolgte zur rechten Zeit — am fünften Tage. Allmählich besserte sich die Nahrungsaufnahme an der Brust und es wurde auch abgedrückte Milch mit dem Löffel gereicht. Da sich an der Nabelwunde leicht blennorrhoische Sekretionen zeigten, so

wurde der Nabel zweimal kauterisiert. Der Ikterus ging inzwischen nicht zurück, er nahm im Gegenteil vom 10. Tage an unter Temperaturanstieg — zwischen 38—39° — noch zu, und das Kind verfiel sichtlich. Jede Nahrungsaufnahme wurde jetzt verweigert und die eingeflösste Milch wurde meist wieder herausgelassen. Der Urin war sehr spärlich und enthielt reichlich Gallenfarbstoff. Meconium wurde in mässiger Menge entleert, typischer Bruststuhl wurde vermisst. Unter zunehmendem Kräfteverfall trat am 14. Tage der Tod ein. Es bestand die Ansicht, dass es sich um einen septischen Prozess handle, der vom Nabel seinen Ausgang genommen hätte, doch wurde in der letzten Zeit auch vermutungsweise an ein Trauma intra partum — Niere, Leber — gedacht.

Die Obduktion*) ergab folgenden Befund:

Ziemlich kleine Leiche eines männlichen Neugeborenen. Die ganze Haut ist hochgradig gelb verfärbt. Die Nabelschnurwunde ist schwärzlich verschorft. Unter dem Nabel befindet sich ein kaffeebohnengrosses Hämatom, ebenso auf der linken Brustseite, einer Punktionsstelle (Kochsalzinfusion) entsprechend. Die Leber überragt zwei Querfinger breit den Rippenbogenrand. Die Arteria umbilicalis ist zum Teile noch durchgängig, ihre Wandung ist gelblich, die Vena umbilicalis ist gleichfalls noch durchgängig. Das die beiden Nieren umgebende Gewebe ist etwas blutig imbibiert. Den Nieren beiderseits aufsitzend, und das darüber ziehende Peritoneum vorwölbend, sieht man zwei helmartige, halbkugelige Tumoren von blaurötlicher Farbe. Darm und Mesenterium sind intensiv gelb gefärbt.

Die Lungen sind beiderseits frei, überall gut lufthaltig und gelbrötlich. Im Oberlappen der linken Lunge befinden

*) Sektions-Journal Nr. 893. 1904. Das Präparat wurde von Herrn Dr. Oberndorfer, Assistent am path. Institut, in der Sitzung der Münch. Gynäk. Gesellschaft am 16. II. 1905 demonstriert.

sich einige punktförmige Blutaustritte. Die Pleura ist glatt und glänzend. Der Herzbeutel liegt einmarkstückgross vor und ist ohne Inhalt. Das Herz entspricht der Körpergrösse des Kindes. Das Foramen ovale ist noch durchgängig. Die Herzmuskulatur ist ikterisch verfärbt, die Klappen sind ohne Befund.

Die Milz ist klein, dunkelrotbraun und ohne Besonderheiten. Magen und Darm bieten keinen pathologischen Befund. Die Leber ist etwas vergrössert, blutarm und intensiv gelb gefärbt. Ihre Konsistenz ist ziemlich derb, die Zeichnung verwaschen. Die Gallenblase enthält wenig gelbe Galle. Beide Nieren haben eine leicht abziehbare Kapsel; oberflächlich sieht man eine deutliche fötale Lappung. Beide Nieren sind intensiv gelb. Auf der Schnittfläche ist die Farbe ebenfalls gelb, die Glomeruli sind als rötliche Pünktchen erkennbar. Die Zeichnung ist deutlich. An der linken Niere ist das das Nierenbecken umgebende Gewebe in geringer Ausdehnung blutig infiltriert.

Beide Nebennieren sind sehr stark vergrössert, fast so gross und so dick als die Nieren selbst. Ihre Aussenfläche ist von rötlich-blauer Farbe. Die rechte Nebenniere ist konsistent, die linke etwas fluktuierend. Auf der Schnittfläche zeigt die rechte Nebenniere das Bild eines festen, eingedickten Blutcoagulums von rötlich-brauner Farbe mit etwas gelben Untertönen. Vom Nebennierengewebe ist nur noch die Bindensubstanz von dem Blutcoagulum abzutrennen als eine ca. 1 mm dicke, braunrötliche Wandschicht von etwas festerer Konsistenz. Die linke Nebenniere ist in eine Cyste umgewandelt, die ca. 5 ccm einer braungelben, trüben Flüssigkeit enthält. Die Rindenschicht ist auch hier noch erkennbar, wenn auch die feinere Zeichnung völlig verschwunden ist. In der Rinde befinden sich hier mehrere ockergelbe Partien.

Der mikroskopische Befund entspricht dem makro-

skopischen Aussehen der Organe. Die Marksubstanz ist vollständig vernichtet, von der Rindensubstanz sind nur mehr spärliche Reste übrig geblieben.

Die beigegebenen Abbildungen zeigen die Nieren und Nebennieren in ihrer natürlichen Grösse; sie wurden beide nach Durchschnitten der frischen Präparate gezeichnet.

Bei der erst in jüngster Zeit wiederholt aufgeworfenen und vielfach diskutierten Frage nach der Ursache der Nebennierenblutungen beim Neugeborenen, ist es von grösster Wichtigkeit festzustellen, welche ursächlichen Momente die Blutung bedingt haben. Als Hauptursachen von Blutungen in den Nebennieren kommen vor allem in Betracht:

1. Asphyxie und vorzeitige Atembewegungen,
2. Traumen während der Geburt,
3. Traumen nach der Geburt und Schultze'sche Schwingungen.

Als Regel gilt, dass leichtere Grade von Asphyxie meist keinerlei Folgen für spätere Zeit zurücklassen. Dagegen machen sich bei schwereren Graden, besonders beim sog. bleichen Scheintod, neben anderen Folgeerscheinungen alsbald Störungen in der gesamten Blutzirkulation geltend, indem die Herzaktion allmählich erlahmt, wodurch der Spannungsunterschied zwischen artieller und venöser Blutbahn nicht mehr aufrecht erhalten werden kann, und infolgedessen auch die Capillarzirkulation immer mehr und mehr zum Stillstand kommt. Die Arterien befinden sich dabei in einem Zustande hochgradiger Kontraktion, und sind blutleer, die ganze Blutmenge staut sich in den Venen, besonders in den grösseren zentralen Venenstämmen an. Jede stärkere Stauung kann aber zuweilen zu einer Berstung besonders kleinerer Gefässe und zu einer mehr oder weniger ausgedehnten Blutung führen.

Daher findet man auch gerade bei asphyktisch geborenen Kindern nicht selten zahlreiche Ecchymosen in der Pleura, im Epi- und Pericard, in der Leber, in den Nieren und Nebennieren. Dass solche Zustände im Blutsystem leichter zu Blutungen in den Nebennieren als in anderen Organen führen können, ist bei dem anatomischen Bau und dem grossen Gefässreichtum dieser Gebilde leicht verständlich.

Eine hochgradige Stauung in den grösseren Venen tritt auch bei vorzeitigen Atembewegungen ein. Schultze führt auf diese Entstehungsursache Blutungen in den Nebennieren zurück, indem er schreibt: „Die vorzeitigen Atembewegungen bringen die Pulmonalzirkulation in Gang und veranlassen einen reichlichen Blutstrom aus den Lungenvenen zum linken Vorhof. Dadurch wird dem Blut der unteren Hohlvene die bisherige Passage zum linken Vorhof (Foramen ovale) erheblich beeinträchtigt. Die Stauung befällt zunächst die Leber, deren Gefässe ein erhebliches Quantum Blut fassen können; wird aber die Spannung zu gross, so bersten die Capillaren da und dort. Nächst den Lebervenen trifft Rückstauung des Blutes in die untere Hohlvene die Venen der Nebenniere."

Eine weitere wichtige Ursache für das Zustandekommen von Blutungen in den Nebennieren bei Neugeborenen bilden traumatische Einwirkungen während der Geburt. Schon der normale Geburtsvorgang als solcher bewirkt eine starke Hinderung in der Blutzirkulation des Fötus, so dass daraus nicht selten eine Stauung und zuweilen auch eine Blutung in den Nebennieren resultieren kann. Mattei hat an einem zahlreichen Leichenmaterial von Föten, Neugeborenen und Kindern unter einem Monat die Nebennieren genauer auf Stauungen und Blutungen untersucht. Unter 90 Fällen fand er 76 mal Stauung oder Hämorrhagie in den Nebennieren. Aus seinen Untersuchungen geht ferner hervor, dass diese

Stauungen und Blutungen am häufigsten bei Neugeborenen, seltener bei Föten und Kindern vorkommen. Auf Grund dieser letzteren Tatsache kommt er zu dem Schluss, dass der Geburtsvorgang mit seinen zahlreichen Schädlichkeiten zu einem grossen Teile die Stauungen und Blutungen in den Nebennieren hervorruft. Nach Matteis Ansicht ist die hierbei in Betracht kommende Ursache vorwiegend mechanischer Natur. Hat die Geburt längere Zeit gedauert, so tritt durch den allseitigen Druck, den der Fötus besonders während der Wehen erleidet, eine Störung in der peripheren Blutzirkulation ein. Es findet gleichsam ein Zurückströmen der gesamten Blutmenge von der Peripherie des Körpers zu den zentralen Organen hin statt. Hierzu kommt noch ein anderer mechanischer Faktor, der gleichfalls dazu beiträgt, dass in allen Unterleibsorganen eine Blutstauung eintritt; es ist dies das Verhalten der Vena cava selbst. Diese liegt nämlich zwischen der Wirbelsäure und der Leber, die bei Neugeborenen bekanntlich sehr voluminös ist. Jede längere Zeit andauernde Geburt, jede stärkere Kompression wirkt auf die Oberfläche der Leber, diese wiederum komprimiert die Vena cava, und es geschieht das um so leichter, als dieses Blutgefäss an der Wirbelsäule eine festen Widerstand erfährt. So ist es denn leicht verständlich, dass eine Kompression der Vena cava im Verein mit einer Kompression der peripheren Gefässe eine Anstauung des Blutes in den zentralen Organen sehr begünstigt. Bei höheren Graden von Stauung wird aber eine Blutung in den Nebennieren um so leichter entstehen können, weil besonders die Marksubstanz dieser Organe zahlreiche Venengeflechte enthält, und weil die Wand dieser Gefässe äusserst zart und nur wenig widerstandsfähig ist. Da fast jedes neugeborene Kind während des Geburtsvorganges eine stärkere Kompression erleidet, so sind auch Blutungen und besonders stärkere Stauungen in den Nebennieren nicht gar

so selten, als man für gewöhnlich annimmt. Schon Weber hat darauf hingewiesen, dass Störungen des Kreislaufes Blutungen in den Nebennieren und anderen Organen zur Folge haben: „Blutungen in den Harnorganen und ihrer Umgebung gehören bei Neugeborenen zu den häufigsten Befunden. Ich traf sie an in der Niere, in der Fettkapsel derselben, in der Nebenniere. Diese Blutungen bestehen gleichzeitig mit Blutungen in und an anderen parenchymatösen Organen, und mit Ausnahme der wenigen Fälle, wo wir berechtigt sind, wegen der übrigen Erscheinungen sie auf Morbus maculosus zurückzuführen, sind sie das Resultat eines während der Geburt gestörten Kreislaufes.“

Neben diesen Stauungsvorgängen kommen bei der Geburt auch verschiedene traumatische Einwirkungen in Betracht, die eine Blutung in den Nebennieren bedingen können. Wenn man berücksichtigt, dass besonders bei verengtem Becken und bei straffen Weichteilen der kindliche Körper nur sehr schwer den Geburtskanal passieren kann, und dass man bei der Extraktion nicht selten gezwungen ist, ganz erhebliche Kraft anzuwenden, so wird es erklärlich, dass in solchen Fällen zuweilen Zerreissungen von Gefässen entstehen können. Bis zu einem gewissen Grade können die Gewebe zwar die Zerrung durch Elastizität ausgleichen, ist aber die Grenze der Dehnbarkeit überschritten, so müssen die Gefässe zerreissen, und es kommt infolgedessen besonders in weniger widerstandsfähigen und gefässreichen Organen leicht zu einer Blutung. So schreibt auch Neusser, dass „Blutungen in den Nebenniereren im Anschluss an ein Trauma besonders bei Neugeborenen nicht gerade selten sind. Sie bleiben gewöhnlich abgesackt, rings von Nebennierengeweben umgeben, und bilden so die Hämatome, die organisiert sein oder sich cystisch umwandeln können“.

Auch nach der Geburt können die verschieden-

sten Traumen wie Fall, Stoss, Schlag u. s. w. zuweilen eine Blutung in den Nebennieren verursachen. Hervey beschreibt einen Fall, in welchem ein zehntägiges Kind zwei Tage vor seinem Tode beim Wickeln aus dem Bette seiner Mutter gestürzt war. Bei der Obduktion fand sich in der linken Nebenniere die Marksubstanz rötlich verfärbt und ausserdem bestand hier eine starke Stauung. Die rechte Nebenniere dagegen war in einen walnussgrossen, mit blutigem Gerinnsel erfüllten Tumor umgewandelt.

Als eine weitere traumatische Ursache für Nebennierenblutungen nach der Geburt müssen auch die Schultze'schen Schwingungen angesehen werden, die als wirksamstes Mittel bei scheintot geborenen Kindern zur Wiederbelebung ausgeführt werden. In der Monographie von Knapp werden verschiedene schwere Verletzungen nach Schultze'schen Schwingungen am knöchernen Skelett, an der Körpermuskulatur sowie im Bereich der Leber, Milz, Nieren und Nebennieren erwähnt. In jüngster Zeit hat Hengge drei Fälle veröffentlicht, bei welchen Schultze'sche Schwingungen in ausgiebiger Weise an nicht ganz ausgetragenen Kindern zur Wiederbelebung angewandt worden waren. Der Sektionsbefund ergab in einem Falle zahlreiche kleine Blutaustritte in die Wand des Dünndarms, in den beiden anderen Fällen waren neben Ecchymosen auf der Pleura, Epicard und Pericard beide Nebenieren in zwei walnussgrosse durchblutete Tumoren umgewandelt. Obgleich auch andere ätiologische Momente, wie Erstickung, Trauma bei der Wendung nach Extraktion in Berücksichtigung gezogen werden mussten, kommt Hengge doch nach Ausschliessung dieser Ursachen zu dem Schluss, dass hauptsächlich die Schultze'schen Schwingungen für diese Blutungen verantwortlich gemacht werden müssten, und er deutet daher die Blutungen im Dünndarm mit Bestimmtheit, die Blutergüsse in die Nebennieren mit grösster Wahrschein-

lichkeit als Folgeerscheinungen der Schultze'schen Schwingungen. Es muss zugegeben werden, dass in dem Augenblicke, in welchem das Kind nach abwärts geschwungen wird, der kindliche Körper eine starke Ueberstreckung erfährt, und dass dabei besonders bei schwächlichen, nicht ausgetragenen Kindern Zerreissungen von Gefässen und im Anschluss daran Blutungen entstehen können. Jedoch dürfte es in den meisten Fällen schwer, oft geradezu unmöglich sein, andere ursächliche Momente auszuschliessen und so den Nachweis zu erbringen, dass diese Blutungen nur durch die Anwendung Schultze'scher Schwingungen veranlasst worden sind. Die Schultze'sche Schwingungen sind zur Zeit das beste und am meisten wirksame Mittel, das wir zur Wiederbelebung schwer asphyktisch geborener Kinder anwenden können, und da die Anzahl der im Zustande schwerer Asphyxie geborenen Kinder nicht so unbedeutend ist, so wird man auch die Schultze'schen Schwingungen mit voller Berechtigung anwenden müssen, selbst auf die Gefahr hin, dadurch eine Verletzung oder Blutung hervorzurufen.

Neben diesen Hauptursachen, die für Nebennierenblutungen bei Neugeborenen in Betracht kommen, sollen auch noch zwei andere erwähnt werden, die gleichfalls in vereinzelten Fällen beobachtet worden sind, nämlich eine Thrombose der Vena cava und Vena renalis und eine fettige Degeneration der Nebennieren.

Droubaix berichtet von zwei Fällen, in denen eine Venenthrombose zur Blutung in den Nebennieren geführt haben soll. Er fand bei einem drei Tage alten Kinde, dessen beide Nebennieren in zwei taubeneigrosse blutige Tumoren umgewandelt waren, die linke Nierenvene durch einen festsitzenden Thrombus vollständig versperrt. In einem anderen Falle wurde bei einem zwölftägigen Kinde Thrombose der Vena cava und Vena iliaca beobachtet, auch die beiden Nieren-

venen waren durch Thromben verschlossen. Von den Nebennieren war die linke durch ein Hämatom völlig vernichtet, die rechte war gesund. Solche Venenthrombosen bei Neugeborenen können einmal durch Störungen der Blutzirkulation entstehen, andererseits aber sollen sie auch primär als sog. kachektische Thromben bei schwächlichen, nicht ausgetragenen Kindern zur Beobachtung kommen. Die Nebennierenvene mündet bekanntlich auf der linken Seite in die Nierenvene, auf der rechten meist direkt in die Vena cava. Bei einer Verstopfung dieser Venen durch einen Thrombus wird daher die Blutzirkulation in den Nebennieren zum Stillstand kommen und unter ungünstigen Verhältnissen eine stärkere Stauung und zuweilen auch eine Blutung in diesen Organen entstehen.

Einen Fall von fettiger Degeneration der rechten Nebenniere bei einem vier Tage alten Kinde mit nachfolgendem Bluterguss in die Marksubstanz und Durchbruch des ergossenen Blutes in die Bauchhöhle beschreibt Fiedler. „Das Kind war von einer kräftigen, gesunden Frau, II para. Die Entbindung war vollständig normal, Kind in I. Schädellage. Das Kind war kräftig, 8¼ Pfd. schwer, hatte regelmässig getrunken. Vier Tage nach der Geburt starb das Kind sehr schnell im Verlaufe weniger Minuten unter Auftreibung des Leibes und heftiger Atemnot, ohne dass irgendwelche traumatische Einwirkungen stattgefunden hätten.“ Bei der Obduktion „war die linke Nebenniere nicht vergrössert, die Substanz derselben, besonders die Marksubstanz auffallend weich, doch nicht suggilliert. An der Stelle der rechten Nebenniere fand sich eine hühnereigrosse, runde, scharf umschriebene Geschwulst. Sowohl die makro- als mikroskopische Untersuchung ergab, dass der grösste Teil der Geschwulst aus Blutgerinnseln bestand. Die Rindenschicht der Geschwulst bestand durchweg aus Nebennierensubstanz und zwar durchweg aus Rindensubstanz. Die rundlichen und eckigen Zellen,

welche sich hier vorfanden, enthielten aber durchweg Fettkörnchen und Fettröpfchen, nirgends fanden sich fettfreie Zellen. Weit geringer, aber auch in abnorm hohem Grade vorhanden, war die fettige Entartung der Zellen in der Mark- und Rindensubstanz der linken Nebenniere. Es fragt sich nun, wodurch wurde diese Blutung veranlasst? Es ist nicht recht möglich, dass die Blutung durch ein Trauma hervorgerufen wurde, weit wahrscheinlicher aber ist es, dass im vorliegenden Falle eine Ernährungsstörung und zwar eine fettige Degeneration des Nebennierenparenchyms und speziell der Marksubstanz der rechten Nebenniere die Ursache der Blutung war.“ Diese von Fiedler aufgestellte Ansicht, dass die Blutung durch eine fettige Degeneration der Marksubstanz verursacht sei, findet sich sonst in der Litteratur von keiner Seite bestätigt, und es dürfte überhaupt zweifelhaft sein, ob eine primäre fettige Degeneration der Nebenniere bei Neugeborenen vorkommt. Die Blutung dürfte vielmehr doch auf einen nicht bemerkten schädigenden Vorgang bei der Geburt zurückzuführen und die fettige Degeneration als eine Folge der Blutung und als ein Resorptionsvorgang zu erklären sein.

In dem von mir beschriebenen Falle kommt als Ursache der Nebennierenblutung als wesentlicher Faktor ein Trauma während der Geburt in Betracht. Da eine drohende Gefahr für das Kind vorhanden war, wurde die Wendung auf den Fuss gemacht. Die sich daran anschliessende Extraktion bot wegen der Verengerung des Beckenausgangs grosse Schwierigkeiten; es wurde die Zange am nachfolgenden Kopfe angelegt, und — was für die Beurteilung dieses Falles von grösster Wichtigkeit ist — es musste ein starker Zug an den unteren Extremitäten und am Becken ausgeübt werden. Durch die dabei verursachte starke Dehnung des nicht völlig ausgetragenen kindlichen Körpers waren die Bedingungen für das Zustandekommen einer Zerrung und Zerreissung von Gefässen

in den Nebennieren gegeben. Durch die bestehende Asphyxie und die starke Kompression des Körpers beim Durchtritt durch den verengten Geburtskanal kamen zwei weitere begünstigende Momente hinzu, die leicht zu einer Stauung und Blutung führen konnten. Die Frage, ob auch die Schultzeschen Schwingungen zur Entstehung der Blutung beigetragen haben, ist in diesem Falle mit grösster Wahrscheinlichkeit zu verneinen. Es wurden nur drei Schultze'sche Schwingungen von kundiger und geübter Hand ausgeführt und ausserdem hat die Nebennierenblutung durch die anderen angeführten Ursachen eine hinreichende Erklärung gefunden.

Die Nebennieren galten schon längst als lebenswichtige Organe. Nach neueren Versuchen von Strehl und Weiss tritt nach Exstirpation beider Nebennieren, soweit nicht etwa unbeachtete accessorische Nebennieren zurückgeblieben sind, der Tod ein. Pathologisch-anatomische Anhaltspunkte für die Todesursache ergaben sich nicht, wenn man von einer häufig beobachteten Hyperämie in den Lungen absieht. Nach Ausschaltung der Nebennieren zeigte sich auffallende Muskelschwäche und Apathie, verbunden mit einer Blutdrucksenkung bis zum Tode. Die normale Funktion der Nebennieren wird in der Produktion einer Substanz erblickt, die für die Erhaltung des normalen Blutdrucks von wesentlicher Bedeutung sein soll. Andere Autoren dagegen nehmen an, dass die Nebennieren Stoffe lieferten, welche bestimmt seien, gewisse im Körper vorhandene giftige Verbindungen in ungiftige überzuführen. Immer führt jedoch die Zerstörung beider Nebennieren zum Tode. Kleinere Blutergüsse in die Substanz der Nebennieren können nach einiger Zeit wieder resorbiert werden, ohne irgendwelche Folgen für das spätere Leben zu hinterlassen. Dagegen bewirken grössere Blutungen eine mehr oder minder ausgedehnte Zerstörung dieser so überaus wichtigen Organe; ist das ganze Nebennierengewebe vernichtet, so ist

Tod die unausbleibliche Folge. Auch in dem oben beschriebenen Falle war die Blutung jedenfalls schon bei der Geburt aufgetreten, der Tod erfolgte aber erst nach 14 Tagen, weil das Nebennierengewebe durch die Blutung nicht vollständig, sondern erst allmählich bis auf einen geringen Rest zerstört worden war.

Schliesslich wäre auch noch eine andere Erklärung für das Eintreten des Todes bei einer Blutung im Gewebe der Nebennieren ohne Ruptur der Kapsel in Erwägung zu ziehen. Besonders jene Fälle, bei welchen durch die Blutung nur eine Nebenniere vernichtet wurde, während die andere ganz oder zum grossen Teil erhalten geblieben ist, bedürfen noch näherer Aufklärung. Durch den Bluterguss wird die Nebenniere in einen Tumor verwandelt, sie erfährt eine starke Vergrösserung und kann durch diese Ausdehnung andere lebenswichtige Organe komprimieren und schädigen. Zwischen den Nebennieren und den Zwerchfellschenkeln liegen die grossen Sympathicusganglien (Ganglion coeliacum); vielleicht verursacht eine stärkere Alteration dieser Nervenganglien den plötzlichen Tod bei Nebennierenblutungen der Kinder.

Litteratur.

Schultze: Die angeblichen Gefahren und die sicheren Vorteile der künstlichen Atmung durch Schwingen des tiefscheintoten Kindes. (Münch. med. Wochenschrift 1905, Nr. 6.)

Burckard: Beobachtungen über die Gefahren Schultze'scher Schwingungen (ibidem Nr. 6, 1905).

Hengge: Gefahren der Schultze'schen Schwingungen. (Münch. med. Wochenschrift 1904, Nr. 48.)

Knapp: Der Scheintod der Neugeborenen (II. klinischer Teil, Wien 1904.

Mattei: Mémoire sur la congestion et l'apoplexie des capsules surrénales et des autres organes chez l'enfant. Trad. de l'italien. (Journal de médecine de Bruxelles 1884.)

Weber: Beiträge zur pathologischen Anatomie der Neugeborenen. (III. Lfg., 1854, p. 5657.)

Neusser: Die Erkrankung der Nebennieren. (Nothnagel, Spez. Pathol. und Therapie. Band 18. Wien 1897.

Hervey: L'épanchement sanguin par rupture d'une capsule surrénale chez une nouveau-né. (Bulletins de la société anatomique de Paris 1874.)

Droubaix: Contribution à l'étude de l'hémorrhagie des capsules surrénales. (Paris 1897. Thèse.)

Fiedler: Fettige Degeneration der rechten Nebenniere bei einem vier Tage alten Kinde. (Archiv für Heilkunde, Leipzig 1870, p. 301.)

Lebenslauf.

Geboren bin ich am 20. September 1879 in Blondzmin, Kreis Schwetz, Westpreussen. Den ersten Unterricht genoss ich in der Volksschule zu Dirschau; zwecks Weiterbildung wurde ich im 12. Jahre in das dortige Realprogymnasium geschickt, das ich bereits nach zwei Jahren mit dem Kgl. Gymnasium in Konitz, Westpreussen, vertauschte. Hier erhielt ich zu Ostern 1900 das Zeugnis der Reife. Behufs Studiums der Medizin suchte ich darauf die Universität Greifswald und im folgenden Wintersemester die Universität Königsberg auf, wo ich mich der ärztlichen Vorprüfung unterzog. Breslau wurde jetzt mein nächster Studienaufenthalt. Im Wintersemester 1902 kam ich nach München und widmete mich hier während mehrerer Semester den klinischen Studien; hier bestand ich auch meine ärztliche Approbationsprüfung. Folgenden Herren Professoren und Dozenten, deren Unterricht ich während meines Aufenthaltes auf den vier erwähnten Universitäten genossen hatte, bin ich zu wärmstem Dank verpflichtet.

In München: v. Bauer, v. Bollinger, Müller, v. Angerer, v. Tappeiner, v. Winckel, Eversbusch, v. Ranke, Schmaus, Schech, Schlösser, Jesionek, Klein, Amann, Salzer, Seitz.

In Breslau: Kast, Henle, Mikulicz

In Königsberg: Stieda, Herrmann, Zander, Lossen, Braun.

In Greifswald: Limpricht, Ballowitz, Müller, Schütt, König.
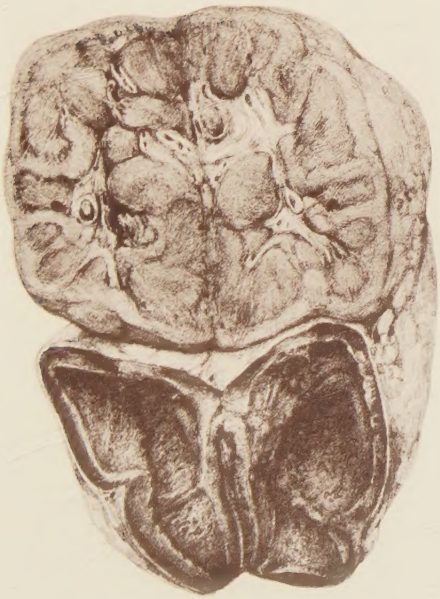
Wladislaus Gackowski.